

Cifosis Vertebral en la Pintura de Francisco Goya (1746-1828)

Un Ejercicio de Diagnóstico Diferencial

Francisco CURATE*: Ana TAVARES**

*Research Center for Anthropology and Health, Department of Anthropology - University of Coimbra (Coimbra, Portugal)

**Hospital Garcia de Orta (Lisboa, Portugal)

E-mail: f_curate@yahoo.com

Introducción El pasado, tal como es representado en la pintura o en la literatura, es interesante, no apenas por la belleza que dele extraerán los artistas, pero también por su valor histórico. Una pintura da moda manifiesta el encanto de una dupla naturaleza: artística y histórica⁽¹⁾. Las obras de arte, de todos los tipos, logran ser una importante fuente de evidencias de enfermedades y pueden contribuir para un mejor conocimiento de la historia natural de una condición patológica⁽²⁾.

Francisco de Goya y Lucientes (n. Zaragoza, 1746 – m. Burdeos, 1828) fue un pintor y grabador español. Su vasta obra abarca la pintura de caballete y mural, el dibujo y el grabado. En sus grabados y dibujos, agrupados en series como *Los Caprichos* o *Los Disparates*, Goya hace una sátira de la sociedad española de finales del siglo XVIII, y en ellos sintetiza la observación de la realidad visible⁽³⁾.

En este trabajo se analizan tres dibujos de Goya en que están representadas mujeres ancianas y curvadas e se refleja acerca de las condiciones patológicas que pueden originar la cifosis de la columna vertebral de las mujeres figuradas.



Fig. 1: «Disparate pobre» (1819-23)

los Dibujos La primera estampa («Disparate pobre», 1819-23, Fig. 1), que se interpreta como una referencia del paso del tiempo, figura en su lado derecho dos viejas «celestinas». Una de ellas (la de blanco) presenta una cifosis (en la columna torácica), más conocida por «joroba de viuda». La otra (la de negro), extremadamente encorvada, se sostiene en dos muletas. En otro dibujo («Parten la vieja», siglos XVIII-XIX, Fig. 2), otra mujer anciana está representada, con muleta y la espalda curvada (al nivel de la columna lumbar). En el último dibujo observado («El Chitón», 1799, Fig. 3) se observan dos mujeres. Una de ellas, claramente anciana y con la columna encorvada, se apoya en un bastón.

Diagnóstico Diferencial La inspección visual de estos dibujos de Goya revela algunas semejanzas entre ellos: están representadas mujeres ancianas, muchas de ellas con bastón de apoyo, y exhibiendo una curvatura dorsal pronunciada. La cifosis (el encorvamiento de la columna que causa la flexión de la espalda, y subsecuente joroba o postura encorvada) puede afectar niños o adultos, y puede ser causada por un grupo amplio de condiciones patológicas: enfermedad de Scheuermann, trauma, infecciones (espondilitis tuberculosa, piogénica, micótica o brucélica), neoplasias, artritis raquídea y osteoporosis vertebral^(4,5).

La enfermedad de Scheuermann afecta sobretodo juveniles. Es probable, por tanto, que los dibujos no representen esa enfermedad (todavía, no es posible excluir la posibilidad de una cifosis persistente que comenzó en la niñez debido a la enfermedad de Scheuermann⁽⁴⁾). Un evento traumático también no puede ser descartado. Casi 3% de los casos de tuberculosis de la espina desarrollan una deformidad cifótica grave. No obstante, ese riesgo se limita usualmente aquellos que tuvieron la enfermedad con menos de diez años. Además, provoca normalmente una paraplejía⁽⁶⁾ – no es el caso de las mujeres representadas (o uso de la muleta supone la locomoción).



Fig. 3: Un Capricho, «El Chitón» (1799)



Fig. 2: «Parten la vieja»

En ancianos, la curvatura de la espalda resulta muchas veces de espondilosis torácica (osteoartritis), o osteoporosis espinal^(4,5). La Fig. 2 puede representar una mujer con estenosis espinal (una consecuencia tardía de la osteoartritis espinal, acondroplasia o DISH⁽⁵⁾) – o el uso del bastón y la posición encorvada es típica. Puede ser también una manifestación clínica de osteoporosis espinal, tal como en la Fig. 4. Los dibujos presentan también diversas características consistentes con el diagnóstico de osteoporosis espinal: tronco corto relativamente a la extensión de los miembros inferiores, espalda encorvada, uso del bastón de apoyo y vejez.

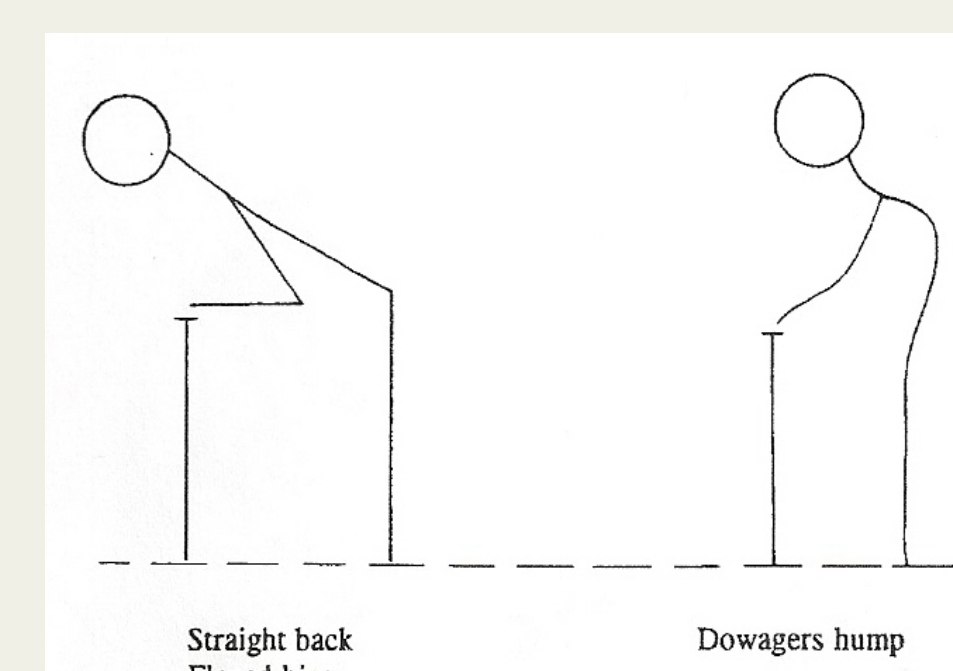


Fig. 4: Manifestaciones clínicas de la osteoporosis vertebral (según Dequeker, 1994: 321)

Bibliografía

- Baudelaire, C. 2004. *O pintor da vida moderna*. Lisboa, Vega.
- Dequeker, J. 1991. Art, history, and rheumatism: the case of Erasmus of Rotterdam 1466-1536 suffering from pustulotic arthro-osteitis. *Annals of Rheumatic Diseases* 50: 517-521.
- De Miguel, A. 1989. Iconografía femenina en Los Caprichos de Goya. *Cuadernos de Arte y Iconografía* 2: 4-10.
- D'Antoni, A.; Terzulli, S. 2008. Federico di Montefeltro's hyperkyphosis: a visual-historical case. *Journal of Medical Case Reports* 2: 11-14.
- Dequeker, J. 1994. Vertebral osteoporosis as painted by Vittore Carpaccio (1465): reflections on paleopathology of osteoporosis in pictorial art. *Calcified Tissue International* 55: 321-323.
- Tuli, S. 1995. Severe kyphotic deformity in tuberculosis of the spine. *International Orthopaedics* 19: 327-331.